人生100年時代の健康管理

桐生大学・桐生大学短期大学部副学長 山科 章

【プロフィル】広島県生まれ。1976年広島大学医学部卒業後、聖路加国際病院内科勤務。99年東京医科大学循環器内科主任教授。2020年から現職。総合内科専門医、日本循環器学会専門医、元日本循環器病予防学会理事長。

⑦ 糖尿病で目が見えなくなる…

前回は視覚障害の最大の原因となっている緑内障を取り上げましたが、今回は視覚障害の第三の原因(13%)となっている糖尿病性網膜症について紹介します。

昔から「風邪は万病の元」という戒めがありますが、現代では「糖尿病は万病の元」といわれています。糖尿病患者数が非常に多くなり、しかも、糖尿病がさまざまな合併症を併発するからです。国民健康・栄養調査によれば、2019年末で、20歳以上で糖尿病が強く疑われる(治療中を含む)人は約1196万人、可能性がある人は1055万人で、合わせると2251万人に糖尿病のリスクがあります。

糖尿病で最も障害を受けるのは血管です。高血糖に最も弱いのは毛細血管を含む非常に細い血管で、高血圧や喫煙や脂質異常などの他のリスクがなくても障害されます。最も影響を受けるのが神経、眼底の網膜、腎臓であり、それぞれ糖尿病性網膜症、糖尿病性神経症、糖尿病腎症と呼ばれ、糖尿病の三大最小血管障害です。

網膜には光や色を感じる神経細胞が敷き詰められており、そこには酸素と栄養を運ぶ動脈と静脈が分布しています。左図は網膜のスケッチで、動脈と静脈が描かれていますが、実際にはさらに枝分かれした細い血管が張り巡らされています。細い血管は、高血糖により少しずつ損傷を受け、小さなこぶ(毛細血管瘤)ができたり、詰まったり、出血したりします。たんぱく質や脂肪が血管から漏れ出て網膜にしみ(硬性白斑)もできます。右図は初期段階の眼底写真ですが、この段階では、自覚症状はほとんどなく、血糖コントロールが良くなれば改善することもありますが、放置すると進行します。

網膜血管が閉塞すると、網膜は酸欠状態となり、それを補うように血管が生えてきます(新生血管)。この新生血管はもろく、容易に出血します。網膜に出血が起こると、かさぶたのように膜が張ります。この時期になると、新生血管は網膜だけでなく、硝子体(しょうしたい…水晶体の後方にあり網膜の前方で眼球の大部分を占める)も伸びていきます。

硝子体に出血すると、少量では、視野に糸くずのようなものがちらちらする飛蚊症を起こしますが、出血量が多いと急激に視力が低下します。出血を覆うかさぶた状の膜は増殖組織となって、網膜を引っ張って網膜剥離を起こすことがあります。こうなると、視力はほとんど失われます。

糖尿病性網膜症は予防できます。そのためには、長期にわたる血糖の良好なコントロールと、眼科による早期発見と治療が必要です。

※次回は「指先がしびれませんか?」です。

正常の眼底のスケッチ像と糖尿病性網膜症の眼底写真

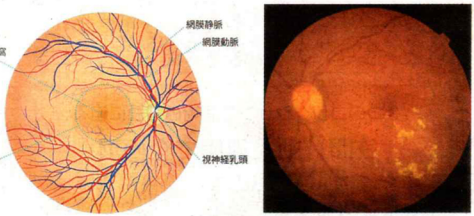

右図は糖尿病性網膜症(第1期:単純性網膜症)で毛細血管瘤、点状出血、硬性白斑がみられる(日本眼科学会の許可を得て転載)

◆毎週月曜連載 桐生大学・桐生大学短期大学部副学長の山科章さんは、同大学医療保健学部の学生などに講義も開講している。

保健・福祉